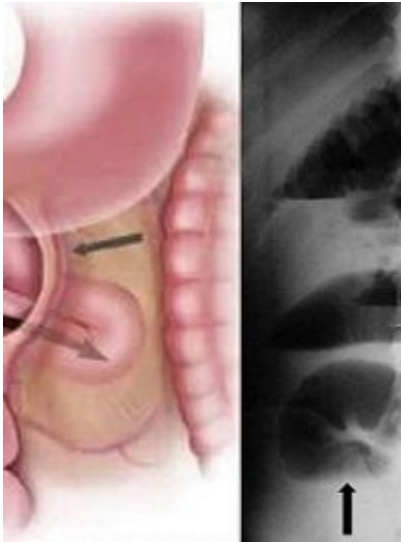


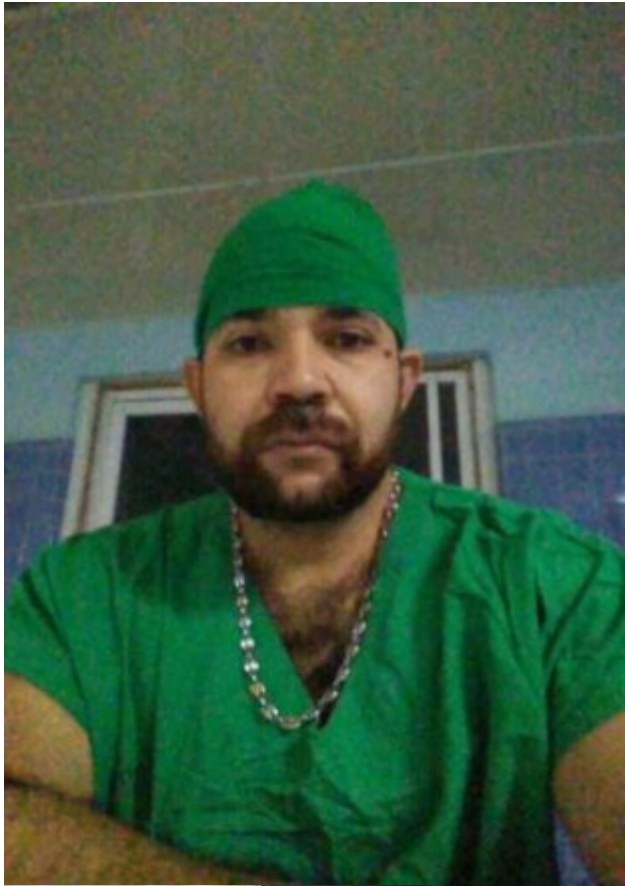
Obstrucción de intestino delgado secundaria

Desde la Brigada Médica Cubana en Guinea Bissau se hace ciencia. En fecha 2021-03-09 se hace visible la publicación científica en la Revista Colombiana de Cirugía bajo el título; Obstrucción de intestino delgado secundaria a hernia paraduodenal izquierda de la autoría de un colectivo integrado por amigos y colegas.

Los médicos cirujanos Fernando Karel Fonseca Sosa, Iván Cutino, Alain Viltres y este servidor nos articulamos para promover la ciencia y el conocimiento; divulgar nuestra realidad cotidiana como base en la construcción del conocimiento científico e ilustrar la actividad médico-asistencial que constituye la base de nuestra profesión.





Es gratificante ver como los colegas y ex-alumnos crecen en el ámbito académico. La construcción del conocimiento, en sus múltiples vertientes, pasa por la divulgación de los logros de su aplicación y esta publicación patentiza lo antes expuesto.



IMÁGENES EN CIRUGÍA

Obstrucción de intestino delgado secundaria a hernia paraduodenal izquierda

Small bowel obstruction secondary to left paraduodenal hernia

Fernando Karel Fonseca-Sosa¹ , Iván Ramón Cutiño-Ocaña² , Pedro Rafael Casado-Méndez¹ ,
Alaín Viltres Rodríguez² 

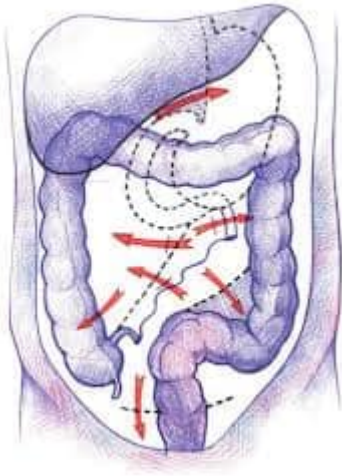
1. Médico, especialista de primer grado en Cirugía general. Profesor asistente, Hospital Provincial Clínico-Quirúrgico Docente "Celia Sánchez Manduley", Manzanillo, Cuba.
2. Médico, especialista de primer grado en Cirugía general. Profesor instructor, Hospital Provincial Clínico-Quirúrgico Docente "Celia Sánchez Manduley", Manzanillo, Cuba.

Presentación del caso

Se trata de un hombre de 46 años de edad, sin antecedentes de intervención quirúrgica, quién

herniado y cierre del orificio herniario con sutura continua no absorbible (Figura 3). La evolución del paciente fue favorable





Las hernias paraduodenales constituyen el 50 % de todas las hernias abdominales internas; con una incidencia de 0,2 % al 0,9 % y son una causa muy infrecuente de obstrucción del intestino delgado. Las hernias paraduodenales izquierdas son anomalías congénitas que surgen durante la rotación del tracto digestivo; cuando el intestino delgado invagina en un segmento vascular de mesocolon transverso en la fosa de Landzert.

la publicación puede ser visualizada en el siguiente link:
<https://www.revistacirugia.org/.../cirugia/article/view/708>

Fuente: Brigada Medica Cubana en Guinea Bissau

Autor: Dr. Pedro Rafael Casado Méndez

Artículos relacionados:

Calidad de vida a partir de la rehabilitación